

24. Pick, Über Neubildungen am Genitale beim Zwitter, nebst Beiträgen zur Lehre von den Adenomen des Hodens und Eierstocks. Arch. f. Gyn. Bd. 76, 1905.
25. Nagel, Über die Entwicklung des Urogenitalsystems des Menschen. Arch. f. mikr. Anat. Bd. 34, 1889.
26. Dürk, Über die Zwischenzellhypertrophie des Hodens. Verhdlg. der Deutsch. Path. Ges., 10. Tagung in Dresden, 1907.

II.

Eine Nebennierengeschwulst der Vulva als einzige Metastase eines malignen Nebennierentumors der linken Seite.

(Aus der Univ.-Frauenklinik zu Kiel.)

Von

Dr. Ernst Gräfenberg,

Assistenzarzt.

Hierzu Taf. III.

Die Kasuistik der primären Geschwülste der äußeren Genitalien des Weibes ist eine recht große. Sie besitzen den gleichen histologischen Bau wie an allen übrigen Lokalisationen der äußeren Haut.

Weit seltener wird eine metastatische Geschwulstentwicklung an den äußeren Genitalien der Frau beobachtet. Das Gewebe der Kutis und Subkutis ist als wenig günstiger Nährboden für die Entstehung der Metastasen bekannt. Deshalb findet man nicht nur an der Vulva, sondern im ganzen Bereich der äußeren Haut selten einen sekundären Geschwulstknoten. Nur die Melanome der Haut (Chromatophorome) haben eine bemerkenswerte Tendenz, ihre pigmentierten Metastasen über die Haut zu verstreuen. Daß bei einer allgemeinen Propagation solcher Geschwulstkeime auch Metastasen in der Nachbarschaft der äußeren Genitalien lokalisiert sein können, lehrt eine jüngst beschriebene Beobachtung Auburgers, der Melanommetastasen wohl an der ganzen Körperoberfläche in seinem Falle allgemeiner Melanosarkomatose sah.

Auch Sarkome anderer Organe machen zuweilen Metastasen in der Haut. So fanden wir kürzlich bei einer 68jährigen Frau am

Rücken und am Oberschenkel walnußgroße Metastasen eines Rundzellensarkoms des Uterus.

Die Entwicklung von Metastasen auf der Körperoberfläche ist sehr erschwert, weil die Metastasierung auf der Lymph- und Blutbahn erfolgt und mit Vorliebe deshalb jene Körperabschnitte heimsucht, die besonders dicht von Blut- und Lymphgefäßen durchzogen werden. Deshalb sind alle Organe, in die der Blutstrom große Blutmengen hineintreibt, Leber, Lungen, Milz usw. häufiger von Metastasen durchsetzt wie jene Organe, die gleich der Haut nur ein relativ armseliges Gefäßnetz besitzen. Trotz ihres Reichtumes an Blut- und Lymphgefäßen, der sicherlich erheblich das Gefäßsystem der übrigen Haut übertrifft, teilt die Vulva mit dieser die Eigentümlichkeit der seltenen Entwicklung von Metastasen.

Das Gros der metastatischen Vulvatumoren ist durch kontinuierliches Übergreifen von Geschwülsten der Nachbarorgane entstanden. Die Geschwulstzellen wachsen meist im Zusammenhang mit dem primären Herd von der Harnblase, vom Rektum oder vom Uterus gegen die Vulva vor. Diese Art des Vordringens der Portio- und Zervixkarzinome in distaler Richtung haben R u g e und V e i t eingehend geschildert. Dagegen haben wir aus den Untersuchungen von K a u f m a n n und H e l l e n d a l l gelernt, daß die Uteruskarzinome zuweilen ihre Metastasen durch retrograden Transport in den Venen und Lymphgefäßen bis herab zur Vulva senden können.

Man darf deshalb die Metastasen der Uteruskarzinome in der Vagina und Vulva nicht mehr allein als Implantationsfolgen durch abfließendes virulentes Karzinomsekret erklären, sondern man schließt sich jetzt mehr der Deutung J a k o b s an, der sie zuerst als echte subepitheliale Metastasen erkannte. Diese Lokalisation der Metastasen der Uteruskarzinome ist nicht sonderlich selten, wir haben erst kürzlich bei zwei vorgeschrittenen Zervixkarzinomen zahlreiche subepitheliale Metastasen der Vulva und Vagina beobachten können, über die ein völlig intaktes Oberflächenepithel hinwegzog.

Eine isolierte Metastasenentwicklung der Tumoren des weiblichen Genitaltrakts an der V u l v a ohne Miterkrankung höherer Abschnitte der Vagina ist ein sehr seltenes Vorkommnis. Nach

den Angaben H e l l e n d a l l s sind alle von ihm zusammengestellten Metastasen der Uteruskarzinome an dem distalen Ende der weiblichen Genitalien in Wirklichkeit nur Scheidenmetastasen, die auch zuweilen die Vulva mitergreifen. Eine echte Vulva-metastase hat anscheinend A m a n n beobachtet, der einen sekundären Tumor eines Adenocarcinoma corporis uteri am Introitus vulvae einer 34jährigen Frau fand.

Ebenso selten ist die metastatische Geschwulstentwicklung maligner O v a r i a l t u m o r e n im Bereiche der V u l v a. Deshalb kann auch P f a n n e n s t i e l im Handbuch f. Gynäkologie nur kurz ihr seltenes Vorkommen erwähnen. Daß nach der Operation primärer Ovarialkarzinome Geschwulstkeime an der Vulva Metastasen machen können, lehrt die Beobachtung S e m m e l i n k s.

Entgegen der seltenen Lokalisation der Metastasen dieser Tumoren an der Vulva ist diese auffallend häufig von Metastasen des Chorionepithelioms befallen. Bereits in früher Zeit der Propagation der Keime dieser Geschwulst finden sich nicht selten kleinste bläuliche Sekundärknoten im Bereiche des Introitus vaginae.

Als echte Impfmetastase eines Blasentumors wird von S n i t a l s k i ein Adenom des Scheideneinganges beschrieben. Der Autor glaubt, daß durch Beimengung lebensfähiger Geschwulstelemente zu dem abfließenden Urin eine Implantation der Adenomzellen der Blasengeschwulst auf Rhagaden der Vulva erfolgt sei. Wenn auch der Beweis für diese Annahme noch so lange aussteht, als nicht die Durchforschung des ganzen Gebietes von der Harnblase bis zum Introitus das Fehlen einer Miterkrankung an Blut- und Lymphgefäßen sicher erkennen läßt, so entbehrt doch dieser Erklärungsversuch nicht analoger Beobachtungen und Erfahrungen in der experimentellen Geschwulstpathologie. Seit den erfolgreichen Versuchen S t i c k e r s, durch den Geschlechtsakt maligne Tumoren im Genitalapparat von Hunden zu übertragen, ist die Möglichkeit der Entstehung einer Impfmetastase allein durch den Kontakt experimentell gestützt.

Daß die bösartigen Geschwülste weiter entfernt gelegener Körperteile Metastasen an der Vulva hervorgerufen hätten, ist in der Literatur nicht bekannt. Selbst die Lokalisation eines

Sekundärknotens im Anschluß an die Dissemination pigmentierter Geschwülste der Haut oder des Auges scheint an der Vulva noch nicht beobachtet zu sein, obwohl diese relativ leicht Metastasen an der Körperoberfläche machen.

Deshalb pflegt man die pigmentierten Tumoren der Vulva als primäre, an Ort und Stelle entstandene Geschwülste zu deuten und sie durchweg in die Gruppe der Melanosarkome einzureihen.

Mit Rücksicht auf diese Erfahrung haben wir einen pigmentierten Tumor der Vulva als autochthone Geschwulst zu entfernen geglaubt und waren überrascht, kein primäres Melanosarkom der Vulva, sondern eine höchst interessante und seltene Metastase zu finden.

Die Geschichte dieses Falles ist folgende:

Die 65jährige Kranke hat nach 10jähriger Menopause wieder unregelmäßigen Blutabgang während des letzten Jahres beobachtet und seit dieser Zeit unter reichlich blutig-gelbem, übelriechenden Ausfluß mit Jucken und Brennen der äußeren Genitalien zu leiden.

Erst in den letzten Wochen ist an den Geschlechtsteilen das Wachstum einer braunen Geschwulst beobachtet.

Die Lokalisation und das Bild der Geschwulst wird durch die beigefügte Zeichnung (Fig. 1, Taf. III) genügend illustriert. Der grobknollige, braunschwarze Tumor sitzt mit Pilzform der linken Begrenzung der Klitoris und der Urethralmündung breitbasig auf und greift auf das ganze Labium minus sinistrum hinüber. Die derben Prominenzen der Geschwulst sind tiefschwarz gefärbt, und nur an wenigen Stellen schimmert ein gelblicher Farbenton hindurch. Die angrenzende Haut der Vulva ist ohne schwarze Verfärbung.

Bei der Exstirpation des Tumors stellte es sich heraus, daß die Geschwulst außerordentlich dicht an die Harnröhrenschleimhaut herangeht und außerdem einen breiten Fortsatz infiltrierten Gewebes bis hinter die Symphyse und bis an das Periost des Ramus descendens des linken Schambeines entsendet.

Trotz der Schrumpfung der Gewebe im Alkohol mißt die größte Länge der Geschwulst noch reichlich 45 mm und ihre Breite 50 mm, während die ganze Dicke des Präparates etwa 30 mm beträgt.

Der Durchschnitt durch die Geschwulst (Fig. 2, Taf. III) gibt Aufklärung über die Verteilung der einzelnen Gewebsschichten. Die zentralen Abschnitte und vor allem den Stiel des Tumors baut ein hellgelbes Gewebe mit Fetteinlagerungen auf, das an der Peripherie von einem breiten Saum eines grauschwarz pigmentierten Gewebes überlagert wird. Dieser pigmentierte Randstreifen, der durch oberflächliche Verschorfung etwas mißfarben geworden ist, folgt in großen Zügen der Oberflächenkontur.

Die Geschwulst zeigt sich mikroskopisch aufgebaut aus einem dünnen Bindegewebsnetz, in dessen weite Maschen große, protoplasmareiche Zellen eingelagert sind. Die Form und Größe der Zellen gleicht völlig den Elementen der menschlichen Nebennierenrinde, während die radiäre Anordnung der großen Zellbalken auffallend dem Bau der *Zona fasciculata* der Nebennierenrinde entspricht (Fig. 4, Taf. III). Ebenso wie jene zeichnen sie sich durch einen Reichtum an Fettröpfchen im Innern der großen Epithelzellen aus.

Das Bindegewebe ist an der Basis der Geschwulst am stärksten entwickelt und strahlt von hier in radiären feinen Septen zur Peripherie aus. Gleichzeitig mit dem Bindegewebe durchsetzen weite, strotzend gefüllte Blutgefäße in großer Zahl die Geschwulst. Diese liegen am dichtesten unmittelbar unter der Oberfläche (Fig. 3, Taf. III) und sind hier so reichlich entwickelt, daß fast ausschließlich weite Kapillargefäße nur durch einzelne Nebennierenzellen getrennt eng aneinandergereiht sind. Im Bereich dieser ektatischen Kapillaren, deren Wand keine elastische Fasern besitzt, wird die Geschwulst diffus von Leukozyten durchsetzt. Die peripherische Zone der ganzen Geschwulst ist nekrotisch, die Tumorzellen sind hier diffus gefärbt, ihre Konturen entweder völlig unkenntlich oder durch dichte Leukozytenhaufen überlagert. Völliger Zerfall der Geschwulstelemente hat hier zu großen Vakuolen im Gewebe geführt, die Detritusreste der spezifischen Zellen und zerstörte Blutkörperchen enthalten. Ein oberflächlicher, dünner Saum der Geschwulst ist durch den Thermo-kauter verschorft.

Die schwarze Färbung der Geschwulst ist bedingt durch eine Ablagerung grobkörniger, amorpher Pigmentschollen im intervaskulären Gewebe der gefäßreichen peripherischen Abschnitte. Die Pigmentkörnchen liegen an einzelnen Stellen zu größeren, schon mit schwacher Vergrößerung sichtbaren Konglomeraten zusammen, vorwiegend aber findet man sie als winzige Körnchen in der Wand der zahlreichen Kapillaren oder inmitten der feinen Bindegewebsfasern verstreut, vereinzelt auch liegen sie im Innern der großen Tumorzellen. Die zentralen Abschnitte sind ebenso wie die nekrotische Peripherie frei von Pigmenteinlagerungen; die Pigmentkörnchen nehmen an Häufigkeit zentral- wie peripheriwärts ab, sie sind am dichtesten in der Schicht der zahlreichen Kapillaren zu finden. Eine Eisenreaktion läßt sich mit dem Pigment nicht erzielen.

Das Pigment unterscheidet sich ganz erheblich von den Pigmentzellen der Naevi oder den Chromatophoren der Melanosarkome. Es gleicht dagegen völlig jenen amorphen Pigmentschollen, die in das inter- und intrazelluläre Lymphgefäßnetz der Melanosarkomzellen eingelagert sind (vgl. Hinselmann).

Die Tumorzellen enthalten in der Nähe der Tumorbasis spärliche Glykogeneinlagerungen. Das Glykogen tritt völlig in den Hintergrund gegenüber dem Reichtum an Fett, das gleichmäßig durch alle Geschwulstzellen verstreut ist.

Auf der Höhe der Geschwulst fehlt die Epitheldecke. Das Epithel der Nachbarschaft sendet eine schmale nekrotische Lamelle als letzten Rest des

hohen, mehrschichtigen Plattenepithels der Vulva auf die Randpartie des Tumors hinauf.

Auf Grund dieses histologischen Befundes wurde der exziierte Tumor als eine Geschwulst gedeutet, die nicht primär von der Vulva ausgeht, sondern der Gruppe der malignen Nebennierengeschwülste, den Hypernephromen (Grawitz) zuzurechnen ist. Diese Annahme fand ihre Bestätigung durch die Autopsie. Die Pat. erlag einer postoperativen Pneumonie, und bei der Sektion stellte man eine symptomlos gebliebene kindskopf-große akzessorische Nebennierengeschwulst der sehr tief liegenden, beweglichen linken Niere fest, die bis in das Nierenbecken vorgewachsen war. Histologisch glich die Geschwulst der linken Niere in jeder Weise dem Tumor der Vulva.

Der übrige Körper war völlig frei von Metastasen!

Aus diesem Sektionsbefunde wurde gefolgert, daß die pigmentierte Geschwulst der Vulva die einzige Metastase eines malignen Nebennierentumors der linken Niere darstellt!

Der primäre Tumor ist analog den Beobachtungen von Grawitz unter der Nierenkapsel zur Entwicklung gelangt und entsprechend der gewohnten Wachstumsrichtung durch die Niere hindurch bis zum Nierenbecken vorgedrungen. Ein Durchbruch durch die Nierenkapsel ist ebensowenig wie eine entzündliche Verlötung des Organes mit der Nachbarschaft erfolgt, die ganze Ausdehnung ist zentralwärts gegen das Nierenbecken gerichtet.

Das Bemerkenswerte unseres Falles besteht darin, daß die einzige Metastase einer bösartigen Nebennierengeschwulst der Niere an der Vulva zur Entwicklung gelangt ist. So häufig die Hypernephrome zur Metastasenbildung im übrigen Körper Veranlassung geben, so selten ist ihre Lokalisation an den äußeren Genitalien des Weibes. Infolge des frühzeitigen Einbruches der Tumorzellen in die Venen des Nierenbeckens führen die malignen Nebennierengeschwülste der Niere schon bald zu Metastasen, die vorwiegend in der anderen Niere, in den Lungen und im Knochengestüt gefunden werden. Besonders charakteristisch für diese seltene Geschwulstform sind die Knochenmetastasen (S c u d e r). Wenn es zu einer allgemeinen Dissemination der Geschwulstkeime

gekommen ist, können natürlich die verschiedensten Organe mit-erkranken. *Hoffmann* beschreibt deshalb Hypernephrom-metastasen im Gehirn, in der Leber, in den Lungen, den Nieren, den Bronchialdrüsen, in den verschiedensten Knochen, in der Haut des Oberschenkels und in der Vagina. Diesen Lokalisationen fügt *Funcius* noch eine Beobachtung von Metastasen in den Ovarien und im Pankreas hinzu.

Gleichzeitig mit zahlreichen anderen Metastasen hat *Hoffmann* eine sekundäre Geschwulstentwicklung in der Vagina beobachtet. Ob die Kranke *Pehams* nur eine einzige Metastase und diese in der Vagina gehabt hat, kann das Referat nicht beantworten, da die Autopsie nicht gemacht wurde. Auch aus der kurzen Notiz über die Demonstration einer Hypernephrommetastase in der Vagina vor der Gesellschaft f. Geb. u. Gyn. in Leipzig durch *R. Freund* geht nicht hervor, daß dieser Tumor die einzige sekundäre Geschwulst im Körper gewesen ist.

Ebenso konnte in einem zweiten, in der Kieler Frauenklinik beobachteten Fall der anatomische Nachweis der Ausbreitung der Metastasen eines Nebennierentumors nicht erbracht werden, der klinisch nur in der Vagina zu einer metastatischen Geschwulstentwicklung geführt hatte. Es fanden sich bei der 54jährigen Frau neben einem Tumor des linken Hypochondriums nur ein walnuß- bzw. haselnußgroßer Knoten sowohl der vorderen wie der hinteren Scheidenwand dicht hinter dem Introitus vaginae. Da die beiden Scheidengeschwülste mikroskopisch das Bild eines malignen Nebennierentumors boten, wurden sie als die Metastasen des unter dem linken Rippenbogen entwickelten Nierentumors gedeutet. Die Dissemination von Geschwulst-metastasen an anderen Körperstellen entzog sich in diesem Falle unserer Beobachtung, die Patientin blieb nach ihrer Entlassung verschollen.

In unserer ersten Beobachtung war der übrige Körper frei von Metastasen, nur an der Vulva fand man den einzigen sekundären Tumor. Diese Lokalisation ist höchst selten, da die malignen Nebennierengeschwülste der Niere ihre Geschwulst-zellen durch den Blutstrom verschleppen und deshalb sehr früh schon die Lungen affizieren. Werden andere Organe von Meta-stasen befallen, so ist der ganze Körper sicherlich von zahlreichen

Geschwulstzellen überschwemmt, und die Dissemination ist eine allgemeine.

Deshalb sind singuläre Metastasen eines Organes sehr selten. Die Skapulametastase, die Albrecht in der Klinik H o c h e n - e g g beobachten konnte, gehört sicherlich nicht minder zu den Raritäten wie unser Fall. Sonst würde auch K u z m i k nicht in dem Nachweis von Metastasen eine absolute Kontraindikation gegen jede Operation erblicken. Zweifellos entziehen sich sehr viele Metastasen der klinischen Beobachtung und bleiben durch ihre versteckte Lage verborgen. Erst die Sektion ließ in einigen der Fälle K u z m i k s und B u r k h a r d t s die ausgedehnten Lungen- und Knochenmetastasen erkennen, die vorher symptomlos geblieben waren.

Weit bequemer hat es die Diagnostik bei jenen Metastasen, die an sichtbaren Stellen des Körpers zur Entwicklung gelangt sind. Auf der H a u t, die am leichtesten dem Gesichtssinn zugänglich ist, sind nur vereinzelte Hypernephrommetastasen beobachtet worden. H o f f m a n n s Bericht über ausgedehnte Metastasen der malignen Nebennierengeschwülste enthält auch eine Metastase an der Haut des Oberschenkels. Multiple Metastasen in der Bauchhaut sah R e i m a n n bei einem drei Monate alten Kinde, bei dem der erste Sekundärtumor der Haut bereits in der zehnten Lebenswoche bemerkt worden war. Da aber beide Beobachtungen mit zahlreichen Metastasen an anderen Organen kombiniert waren, dürfen sie der unserigen nicht ohne weiteres an die Seite gestellt werden. Immerhin lehren diese Fälle, daß man zuweilen Tumoren der Haut als metastatisch wird erklären müssen und daß häufig auf einen Zusammenhang mit einem primären Nebennierentumor der Niere zu achten ist.

Diese Möglichkeit muß auch dann erwogen werden, wenn die Geschwulst der Körperoberfläche p i g m e n t i e r t erscheint. Man deutet gar zu gern alle pigmentierten Geschwülste der Haut als Melanome mit primärer Entwicklung an dem Fundort, zumal dann, wenn der pigmentierte Tumor die einzige Geschwulst ist, die auf der Hautoberfläche entwickelt ist. Sind zahlreiche pigmentierte Geschwülste auf der Haut aufgeschossen, wird man schon eher eine Metastase eines malignen melanotischen Primärtumors vermuten.

Da unser Tumor pigmentiert war und als einzige Geschwulst im Körper der Pat. erschien, wurde er als primäres Melanosarkom der Vulva angesprochen und exstirpiert. Der primäre Herd in der linken Niere war nicht zu diagnostizieren, weil er noch nicht so entwickelt war, um klinisch eindeutige Symptome zu machen. Die Nierengeschwülste sind erst bei einer gewissen Größe palpabel und machen erst dann die Erscheinungen gestörter Funktion. Auch das früheste Symptom der malignen Nebennierengeschwülste der Niere, die Hämaturie, die Burkhardt bei 80% der Kranken schon bald nachweisen konnte, wurde in unserem Falle vermißt.

Deshalb durfte man wohl der bekannten Erfahrungstatsache folgen, die die melanotischen Tumoren der Vulva als primäre Melanosarkome deutet. Dagegen wird man in Zukunft in der Bewertung der melanotischen Geschwülste der Vulva eine größere Reserve üben müssen, da auch Hypernephrommetastasen pigmentierte Tumoren an der Vulva hervorrufen können, die auf den ersten Blick nicht ohne weiteres von den primären Melanosarkomen zu scheiden sind.

Meist sind die malignen Nebennierengeschwülste der Niere ebenso wie ihre Metastasen gar nicht oder nur wenig pigmentiert und nur in Ausnahmefällen zeichnen sie sich durch einen größeren Reichtum an Pigment aus, der zuweilen der Geschwulst ein schwarzbraunes Kolorit gleich den Melanomen verleihen kann. Bei dem jugendlichen Patienten Reimanns waren die primären Geschwülste und ihre Metastasen auf der Haut, in den Knochen, in den Muskeln, in den Mammae und in der Leber in gleich hohem Grade pigmentiert. Auch in unserem Falle war der Nierentumor gelbbraun verfärbt.

Schon normalerweise wird in den Zellen der Zona reticularis der menschlichen Nebennierenrinde und in dem dünnen Bindegewebe Pigment eingelagert gefunden. Es soll erst im post-embryonalen Leben in der Nebenniere sichtbar werden und in wechselnder Menge vorkommen. Bei Erwachsenen findet man deshalb häufig Farbenunterschiede von Gelb bis Tiefschwarz.

Diese Pigmentierung tritt jedoch zurück gegen den Pigmentreichtum der Metastase an der Vulva, durch das die Ge-

schwulst eine tiefschwarze Färbung erhalten hat. Wenn sonst das Pigment in den Geschwülsten gern auf die Umwandlung des Blutfarbstoffes zurückgeführt wird, so kann das Pigment unserer Geschwulst keinesfalls so entstanden sein. Die mikrochemische Eisenreaktion müßte positiv ausfallen, und größere Blutextravasate wären eine notwendige Voraussetzung! Zudem ist das Pigment in der peripherischen, gefäßreichen Zone diffus verteilt und entspricht in seiner Anordnung und der Größe der einzelnen Schollen so sehr dem in der normalen Nebennierenrinde verstreuten amorphen Pigment, daß es sicherlich nur den Nebennierenzellen eigentümlich sein kann. Seine Entstehung steht im innigen Zusammenhang mit den Blutgefäßen, denn es ist besonders reichlich in der nächsten Umgebung der Gefäße angehäuft und durchsetzt deshalb am dichtesten die oberflächliche, gefäßreiche Schicht (Fig. 2 und 3). Dadurch scheint der Vulvatumor von einem Mantel pigmentreichen Gewebes eingehüllt, der als schmale Kappe dem gelben, mit Fett durchsetzten, zentralen Gewebserüst aufsitzt (Fig. 2).

Dieser Reichtum an Fett ist dem primären Tumor ebenso charakteristisch wie der Metastase an der Vulva und macht es verständlich, daß diese Geschwülste vor Grawitz als Lipome der Niere gedeutet wurden.

Es bleibt nach allem, was bisher über die Ausbreitung der Metastasen von malignen Nebennierengeschwülsten der Niere bekannt ist, stets höchst bemerkenswert, daß der Primärtumor eine Metastase an der Vulva gesetzt hat. Die Metastasen dieser eigenartigen Nierengeschwülste pflegen wohl immer auf dem Blutwege durch Vermittlung der Venen verschleppt zu werden, und nur außerordentlich selten erfolgt eine Propagation durch die Lymphbahnen (Burkhardt). Da die abführenden Wege beider Gefäßsysteme nicht bis zur Vulva reichen, ist eine einfache Erklärung für die Lokalisation unserer Metastasen schwierig. Auf dem Blutwege kommen die losgelösten Geschwulstelemente durch die Nierenvene in die Vena cava inf. und gelangen nach Durchwanderung durch das Herz in den kleinen Kreislauf. Durch diese Stromrichtung wird die Bevorzugung der Lungen für die Metastasen der Nebennierengeschwülste der Niere verständlich.

Für den Transport auf dem Lymphwege mangelt es an einer direkten Verbindung von Niere und Vulva. Zudem ist ein retrograder Transport von Geschwulstzellen in den Lymphgefäßen bisher noch keineswegs erwiesen (Ribbert). Deshalb kommt nur der venöse Strom als Bahn für unsere Vulvametastase in Frage.

Nach den Untersuchungen von Sutter (zitiert nach Borst) können zuweilen retrograde Metastasen bösartiger Nierengeschwülste mit Hilfe der Vena spermatica interna über den gesamten Urogenitalapparat verstreut werden. Diese Möglichkeit ist ohne weiteres gegeben, wenn die sekundären Geschwülste in den Ovarien, im Uterus oder vielleicht noch in den oberen Abschnitten der Vagina gewachsen sind. Denn an diese Stellen kann die Vena spermatica interna durch den Plexus pampiniformis und seine Anastomosen Geschwulstzellen direkt verschleppen. Vermutlich sind die Hypernephrommetastasen in den oberen Abschnitten der Vagina, die Peham, Freund und Hoffmann beschreiben, durch die Vena spermatica interna von der Niere herab in den Genitalapparat geschleudert worden.

Schwieriger ist die Erklärung für eine Metastase an der Vulva. Die Geschwulstzellen können nur dann von der Niere durch Vermittlung der Vena spermatica interna bis zur Vulva gelangen, wenn eine zuweilen als Varietät beobachtete Anastomose des Plexus pampiniformis mit der Vena obturatoria besteht. Da diese Vena obturatoria stets Rami pubici von den äußeren Genitalien erhält (Kownatzki), ist auf diesem Wege eine direkte Venenverbindung von der Vulva bis zu den Nierenvenen gebahnt. Die Einmündung der linken Vena spermatica interna in die linke Nierenvene wird besonders leicht eine Verschleppung der Metastasen retrograd zu den Geschlechtsteilen begünstigen, weit eher als die Vene der rechten Seite, die bekanntlich nicht in die Nierenvene sondern direkt in die Vena cava einstrahlt.

Die Lokalisation der Geschwulstmetastase an der linken und oberen Vulvagrenze müßte auf einem seltsamen Zufall beruhen, wenn man sie durch die Überschwemmung des großen Körperkreislaufes mit Geschwulstzellen erklären wollte. Die Wahl der Vulva wird eher verständlich, wenn die Metastasen

direkt durch die *Vena spermatica interna sin.* und den *Plexus pampiniformis* in die *Vena obturatoria* und ihre Endäste, die *Vena epubicae*, vorgedrungen sind.

Die Untersuchungen von Marchand, Aichel und Pick haben gelehrt, daß im Bereiche des gesamten weiblichen Genitaltraktes akzessorische Nebennieren versprengt sein können. Marchand wies zuerst auf das Vorkommen kleiner Nebennierenknötchen in der Niere und im Lig. latum hin und machte gleichzeitig auf ihre eigenartige und innige Beziehung zu der *Vena spermatica interna* aufmerksam. Spätere Untersucher haben akzessorische Nebennierenkeime in Hoden, Samenstrang des Mannes, in der Leistenbeuge, im Lig. rotundum des Weibes, im Ligamentum latum und vielleicht auch im Ovarium gefunden (cf. Pick). Wir haben kürzlich in der Wand eines Kystoma multiloculare pseudomucinosum ovarii dextr., das bei einer 70jährigen Frau bis zur Nabelhöhe reichte, ein akzessorisches Nebennierenknötchen gefunden. Der kleine Nebennierenkeim lag in der Nähe des Zystenstieles und war durch eine Schicht lockeres Bindegewebe mit dem peritonäalen Überzug verklebt, ohne daß ein Zusammenhang mit dem Pseudomucinepithel selbst bestand. Auch schien die Geschwulstentwicklung des Ovariums keinen proliferierenden Einfluß auf das winzige Nebennierenknötchen ausgeübt zu haben.

Aichel hält nur die akzessorischen Nebennieren der Supra-renal- und Renalregion als Folgen einer Versprengung der Hauptnebenniere, während die im Becken und im Genitalapparat beobachteten Gebilde nicht versprengte Teile des Hauptorganes sind, sondern mit diesem nur die Genese aus der Urniere gemein haben. Aichel läßt die Nebenniere aus den Urnientrichtern entstehen, führt dagegen die akzessorischen Nebennieren des distalen Rumpfes auf die Querkänälehen des Wolffschen Körpers zurück. Diese würden dann nicht als versprengte Teilchen der Nebenniere aufzufassen sein, sondern sie entsprechen onto- und phylogenetisch wichtigen Organen, die für das Hauptorgan mit kompensatorischer Funktion einspringen können.

Alle diese akzessorischen Nebennieren der verschiedensten Lokalisation haben die Eigentümlichkeit, zuweilen bösartige Ge-

schwülste zu produzieren, deren Bau dem der Nebennierenrinde außerordentlich nahekommt. Den ersten Beobachtungen von Grawitz u. a., die jene früher falsch gedeuteten Nierengeschwülste richtig erkannten, haben sich später die Veröffentlichungen über Tumoren außerhalb des Bereiches der Nierenkapsel angeschlossen. Zu der retroperitonäal zwischen Niere und kleinem Becken gelegenen Geschwulst Chiaris ist der Fall von Weiss (Tumor des Lig. latum nahe dem Ovarium) und ein ähnlicher Pehams (hypernephroider Tumor des Ovariums) hinzugekommen. Von Dubourg, Ribbert-Kroenlein und Bruchanow beschriebene Tumoren sind vielleicht nach der Annahme Picks (Literatur!) auch Geschwülste akzessorischer Nebennieren. Als primäres Hypernephrom hat Pick einen Ovarialtumor beschrieben und ihn auf eine akzessorische Nebenniere mitten im Ovarialstroma zurückzuführen versucht. Die gleichgebauten Geschwülste der Niere, Nebenniere und des Kleinhirnes wurden von Pick als Metastasen des Ovarialtumors gedeutet.

Wenn im Verlaufe des ganzen weiblichen Genitaltrakts akzessorische Nebennierenherdchen als Varietät vorkommen können, so muß die Möglichkeit erwogen werden, daß auch in unseren Fällen vielleicht der Vulvatumor den primären Herd repräsentiert, von dem aus eine Metastase in die linke Niere verschleppt wurde. Mit dieser Annahme wäre sofort der Weg der Metastasierung geklärt, ohne daß ein retrograder Venentransport nötig. Gegen diese Hypothese sprechen ohne weiteres die Differenzen in der Größe beider Tumoren. Es ist nicht wahrscheinlich, daß eine kindskopfgroße Geschwulst der Niere die Metastase des viel kleineren Vulvatumors ist, der auch erst im Laufe der letzten Wochen vor der Operation bemerkt wurde. Da ferner akzessorische Nebennieren in der Niere als recht häufige Varietät vorkommen, an der Vulva bislang aber noch nicht gefunden worden sind, muß man sicherlich die ganze Geschwulst der Nebenniere als den Ausgangspunkt der Erkrankung ansehen.

Auch die unabhängige gleichzeitige Entwicklung einer malignen Nebennierengeschwulst in der Niere und an der Vulva ist trotz der Möglichkeit multizentrischer Geschwulstherde zu sehr hypothetisch, um für unseren Fall eingehender erörtert zu werden.

Der gleiche Reiz könnte sicherlich in genetisch gleichen Keimen die gleiche Geschwulstentwicklung zeitigen, vorausgesetzt, daß überhaupt ein versprengter Nebennierenkeim jemals an der Vulva beobachtet wird.

Alle diese theoretischen Überlegungen sind unnötig, wenn man die Vulvageschwulst von einer primären Nebennierengeschwulst der linken Niere ableitet, die abgelöste Geschwulstzellen durch Anastomosender linken V. spermatica interna mit der V. obturatoria sin. in die Vv. pubicae gelangen läßt. Allein die Annahme des retrograden Transportes auf dieser Venenstraße erklärt nicht nur die Lokalisation der Metastase der Geschwulst der linken Niere an der linken Seite der Vulva, sondern auch das Freibleiben des übrigen Organismus von allen Metastasen.

Die schwarze Färbung einer Geschwulst an der Vulva darf uns nicht verleiten, den Tumor immer für ein primäres Melanosarkom zu halten. Wenn auch diese weit überwiegen, muß doch stets eine pigmentierte Metastase in Frage gezogen werden, deren Ausgangspunkt in seltenen Fällen eine maligne Nebennierengeschwulst der Niere sein kann.

Eine exakte Diagnose wird erst die histologische Untersuchung ermöglichen. Immerhin wird die eigenartige, durch Fetteinlagerung bedingte gelbe Tönung der Geschwulst gleichzeitig mit dem peripherischen zarten Pigmentsaum die Metastase einer malignen Nebennierengeschwulst an einem primären Melanosarkom der Vulva unterscheiden.

Sollten sich die Fälle mehren, in denen gleich Albrechts und unserer Beobachtung nur eine einzige Metastase im Körper vorhanden ist, so könnte vielleicht noch die Entfernung des Primärtumors und seiner einzigen Metastase den Organismus von der Geschwulstgefahr befreien!

L i t e r a t u r.

- Auburger, Melanosarkomatose. Medizin. Klinik, 1907.
 Ruge u. Veit, Der Krebs der Gebärmutter. Zeitschr. f. Geb. u. Gyn., Bd. 7, 1882.
 Kaufmann, Untersuchungen über das sogenannte Adenoma malignum. Dieses Archiv, Bd. 154, 1898.

- Hellendall, Über Impfkarzinose am Genitaltraktus. Beiträge zur Geb. u. Gyn., Bd. 6, 1902.
- Jakobs, Ein Fall von vaginaler und vulvarer Implantation eines Adenocarcinoma colli. Monatsschrift f. Geb. u. Gyn., Bd. 8.
- Amann, Demonstration in der Münch. gynäk. Gesellschaft. Sitzung am 21. Juni 05. Referat im Zentralbl. f. Gyn., 1906, S. 401.
- Semmelink, Carcinoma vaginae na Ovariectomie etc. Nederl. Tijdschr. v. Verlosk. en Gyn., 1898.
- Switalski, Adenom der Harnblase u. am Scheideneingang. Monatsschrift f. Geb. u. Gyn., Bd. 7, 1898.
- Sticker, Infektiöse und krebssige Geschwülste an den äußeren Geschlechtsorganen des Hundes. Archiv f. klin. Chirurgie, Bd. 78, H. 4.
- Sticker, Übertragung von Tumoren bei Hunden durch den Geschlechtsakt. Deutsche med. Wochenschr., Nr. 49, 1906.
- Hinselmann, Beitrag zur Kenntnis der bösartigen pigmentierten Geschwülste der Vulva. Zeitschr. f. Geb. u. Gyn., Bd. 61, 1908.
- Grawitz, Die sogenannten Lipome der Niere. Dieses Archiv, Bd. 93, 1883.
- Scudder, The bone metastases of hypernephroma. Annales of Surgery. Vol. XLIV.
- Hoffmann, Hypernephrom-Metastasen. Zentralblatt für Chirurgie, Bd. 34.
- Funccius, Über von versprengten Nebennierenkeimen ausgehende Tumoren beider Nieren. Inauguraldissertation Erlangen 1905.
- Peham, Ein Fall von Hypernephrom der linken Niere mit einer Metastase in der Vagina. Zentralblatt für Gynäkol. 1906, S. 725.
- Freund, R., Hypernephrom-Metastase der Vagina. Zentralbl. f. Gyn. 1908, S. 303.
- Albrecht zitiert nach Peham.
- Kuzmik, Hypernephroma renis. Beiträge zur klin. Chirurgie, Bd. 45.
- Burkhardt, Die klinische und pathol.-anatomische Stellung der malignen Nebennierenadenome der Niere. Deutsche Zeitschr. f. Chir., Bd. 55.
- Reimann, Melanotisches Karzinom der Nebennieren bei einem drei Monate alten Säugling. Prager Med. Wochenschrift 1902, Nr. 25.
- Ribbert, Geschwulstlehre 1904.
- Kownatzki, Die Venen des weiblichen Beckens. Wiesbaden 1907.
- Marchand, Über akzessorische Nebennieren im Ligamentum latum. Dieses Archiv, Bd. 92.
- Aichel, Vgl. Entwicklungsgeschichte und Stammesgeschichte der Nebennieren. Archiv f. mikroskop. Anatomie und Entwicklungsgeschichte, Bd. 56, 1900.
- Pick, Die Marchandschen Nebennieren und ihre Neoplasmen usw. Archiv f. Gynäkologie, Bd. 64, 1901.
- Chiari, Zur Kenntnis der akzessor. Nebennieren des Menschen. Prager Zeitschr. f. Heilkunde, Bd. 5, 1884.

- Weiss, Zur Kenntnis der von versprengten Nebennierenkeimen ausgehenden Geschwülste. Zieglers Beiträge, Bd. 24, 1898.
 Pe ham, Aus akzessor. Nebennierenanlagen entstandene Ovarialtumoren. Monatsschrift f. Geb. u. Gyn., Bd. 10, 1899.

Tafelerklärungen.

- Fig. 1. Metastase des malignen Nebennierentumors der linken Niere an der linken Vulvahälfte.
 Fig. 2. Sagittalschnitt durch den metastatischen Tumor. Vergr. $1\frac{1}{2}$ mal. Die zentrale, durch Fettgewebe gelb gefärbte Partie wird von einer pigmentierten Kuppe überdeckt.
 Fig. 3. Längsschnitt durch die Peripherie der Vulvageschwulst. Van Gieson. Zeiss Ok. 1. Obj. aa. a) nekrotische Peripherie; b) Gefäßreiche Schicht mit Pigmenteinlagerung; c) Nebennierenzellen (vgl. Fig. 4).
 Fig. 4. Nebennierenzellen aus der Mitte der metastatischen Geschwulst, um Kapillaren angeordnet. (Vgl. Fig. 3c.) Zeiss Ok. 2. Obj. C.

III.

Die sekretorische Funktion der Magendrüsen unter abnormen Bedingungen der Innervation und Kanalisation des Organs.

(Aus dem Institut für allgemeine Pathologie der kgl. Universität Neapel.)

Von

Dr. G. Di Cristina.

(Hierzu Taf. IV.)

Das zytologische Studium der Magenabsonderung unter normalen Bedingungen ist in sehr eingehender Weise betrieben worden, und wir besitzen heutzutage in dieser Hinsicht sehr genaue Kenntnisse. Weniger bekannt sind dagegen die Veränderungen, welche diese Absonderung bei anormalen Zuständen des Magens oder seiner Nervenapparate erleidet. Meine Untersuchungen wurden zu dem Zwecke angestellt, zu konstatieren, wie vom zytologischen Gesichtspunkte aus die Magenabsonderung durch nervösen Einfluß sowie auch durch längere Ruhe des Drüsengewebes modifiziert wird. Kontrollversuche an gesunden Tieren verschafften mir eine

Fig. 1.

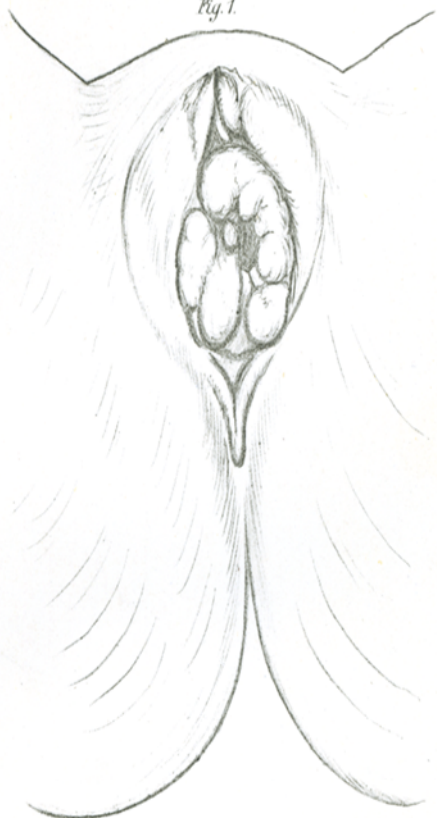


Fig. 2.

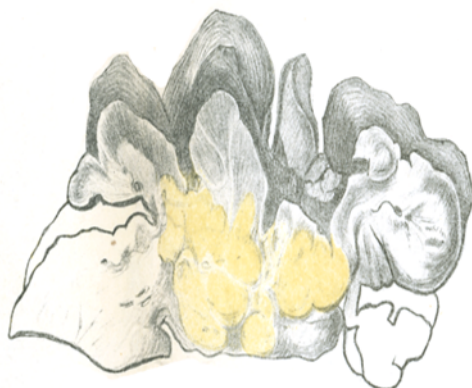


Fig. 4.

Fig. 3.

